ptome können Frühformen einer Achalasie entsprechen (Naftali et al. 2009). Die Dynamik des Krankheitsverlaufs ist eher langsam-progredient. Oftmals durchlaufen die Patienten einen langen Leidensweg bis zur korrekten Diagnosestellung. Aufgrund der klinisch im Vordergrund stehenden Schluckbeschwerden mit konsekutivem Gewichtsverlust sowie der retrosternalen Schmerzen bzw. Krämpfe und Regurgitationen ist die Lebensqualität der Patienten deutlich reduziert. Als Komplikationen können sich u. a. rezidivierende Aspirationspneumonien und – bei langjährigem Verlauf – auch selten eine karzinomatöse Entartung entwickeln. Im Spätstadium mit Progression zum Megaösophagus und siphonartiger Konfiguration der Speiseröhre Abb. 1.1) können Kompressionserscheinungen der intrathorakalen Strukturen bis zur schlitzförmigen Einengung der Trachea beobachtet werden. Das klinische Scoring-System nach Eckardt hat sich für den klinischen Alltag als gut praktikabel erwiesen (Eckardt et al. 1992). Hierbei werden die 4 Kardinalsymptome Dysphagie, Regurgitationen, retrosternale Schmerzen und Gewichtsverlust jeweils von 0 (= nicht vorhanden) bis 3 (= stärkste Ausprägung) erfasst und summiert. Insbesondere für die prä- und posttherapeutische Verlaufsbeurteilung bietet der Eckardt-Score einen validen und sehr einfach zu erhebenden Status des jeweiligen Schweregrads der Achalasie. Allerdings korrelieren aufgrund von Adaptionsvorgängen der Speiseröhre nicht immer die klinischen, radiologischen, manometrischen und histopathologischen Befunde des Ösophagus miteinander.

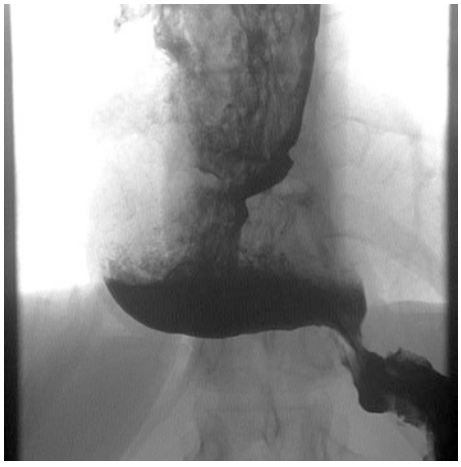

Abb. 1.1 Spätstadium der Achalasie mit Progression zum Megaösophagus. (Klinik und Poliklinik für Diagnostische und Interventionelle Radiologie, Universitätsklinikum Leipzig)

Die Primärdiagnostik kann die Ursachen der idiopathischen Achalasie nicht klären. Sie besteht in der Endoskopie des oberen Gastrointestinaltrakts, insbesondere um eine Pseudoachalasie auszuschließen (Gockel et al. 2005). Hierunter versteht man sekundäre Prozesse, wie maligne Tumoren des distalen Ösophagus bzw. des ösophagogastralen Übergangs mit stenosierendem Wachstum, die zum klinischen, radiologischen und auch eventuell manometrischen Bild einer Achalasie führen. Ebenso kann ein solcher Befund nach einer Fundoplikatio bei gastroösophagealer Refluxkrankheit mit zu eng angelegter oder vernarbter Manschette auftreten. Jedoch handelt es sich dann nicht um eine idiopathische, sondern um eine Pseudoachalasie, welche obligat eine endoskopische Untersuchung mit Biopsie erfordert. Das wichtigste Unterscheidungskriterium zwischen primärer und sekundärer Achalasie ist die komplette Reversibilität des pathologischen Motilitätsbefundes nach erfolgreicher Therapie der zugrunde liegenden Erkrankung (Gockel et al. 2005). Ein achalasieähnliches Krankheitsbild kann darüber hinaus durch Stoffwechselerkrankungen (Speicherkrankheiten), entzündliche Prozesse des Magen-Darm-Trakts, Nerventumoren sowie durch Erkrankungen hervorgerufen werden, die zur Zerstörung der glatten Muskulatur oder der Nervenzellen im Auerbach-Plexus der Speiseröhre führen.

Im Gegensatz zur Pseudoachalasie kann bei der idiopathischen Achalasie endoskopisch oftmals kein wesentlicher pathologischer Befund erhoben werden, da es sich um eine funktionelle Stenose am ösophagogastralen Übergang handelt, die in aller Regel endoskopisch gut bzw. mit Druck passierbar ist. Somit kann der Weg zur korrekten Diagnose langwierig sein, wenn keine weiteren Untersuchungen folgen. Auch die verschiedenen Varianten der Rönt-

gen-Ösophagusbreischluck-Untersuchung sind nicht wegweisend hinsichtlich der Ätiopathogenese der Achalasie. Radiologisch zeigt sich im Anfangsstadium das klassische „Vogelschnabel-Zeichen“ (=„bird beak-sign“) bzw. eine sektglasförmige Konfiguration des ösophagogastralen Übergangs. Die Clearance, d. h. die Schnelligkeit der Entleerung der Speiseröhre („timed barium swallow“), kann radiologisch bereits funktionelle Hinweise liefern, hilft aber ätiopathogenetisch nicht weiter. Die High-Resolution-Impedanz-Manometrie (HRIM) ist mit einer Sensitivität von 98 % hinsichtlich des Relaxationsmusters des unteren Ösophagussphinkters der endoskopischen und radiologischen Diagnostik jedoch deutlich überlegen (Ghosh et al. 2007). Sie wird derzeit als Goldstandard der Diagnostik der Achalasie und Differenzialdiagnostik anderer Funktionsstörungen der Speiseröhre angesehen – nicht aber der Ätiopathogenese der Achalasie. Zu den Differenzialdiagnosen der Achalasie gehören sowohl die hyperkontraktilen (diffuser Ösophagusspasmus, Nussknacker- und Jackhammer [=Presslufthammer]-Ösophagus) als auch die hypokontraktilen Motilitätsstörungen, deren Ursachen und Krankheitsmechanismen weniger gut verstanden sind. Die Chicago-Klassifikation unterscheidet anhand der HRIM 3 Subtypen der Achalasie:

- Typ I mit kompletter Aperistaltik der tubulären Speiseröhre
- Typ II mit (pan-)ösophagealer Kompression
- Typ III mit spastischen Kontraktionen des Ösophagus (Bredenoord et al. 2012; Pandolfino et al. 2008a, b).

Am häufigsten finden sich die Subtypen I und II. Der Typ III ist zwar mit ca. 8 % der am seltensten vorhandene Phänotyp, allerdings auch am komplexesten zu therapieren, da die spastischen Kontraktionen die gesamte Speiseröhre betreffen.

Da die Ätiopathogenese der Achalasie bis zum heutigen Zeitpunkt weitestgehend unbekannt ist, kann auch jede Therapieform lediglich symptommildernden Charakter haben, nicht aber zielgerichtet die eigentlichen Pathomechanismen adressieren. Die derzeitigen therapeutischen Möglichkeiten reichen von der Medikation mit Nitropräparaten und Kalziumantagonisten zur Relaxation der Hochdruckzone des UÖS, der endoskopischen Injektion von Botulinumtoxin (Botox), über die pneumatische Dilatation (PD) bis zur laparoskopischen bzw. robotischen Heller-Myotomie (LHM/RHM). In den letzten Jahren wurde zunehmend die perorale endoskopische Myotomie (POEM) angewandt. Doch nicht jeder Patient spricht gleich gut auf die unterschiedlichen Therapieoptionen an, sodass ein differenziertes und individualisiertes Vorgehen in Kenntnis des jeweils vorliegenden HRIM-Subtyps der Achalasie erforderlich ist, um die bestmögliche und die am längsten wirksame Therapie anzubieten. Somit sind in Zukunft intensivere Erforschungen der Ursachen der Achalasie dringend notwendig, um – im Sinne einer personalisierten Medizin – therapeutisch gezielt an den Mechanismen der individuellen Pathophysiologie anzusetzen.

1.2 Innervation des Ösophagus

Die motorische Innervation des Ösophagus wird durch Äste des N. vagus über den Auerbach-Plexus (Plexus myentericus) bzw. den Meissner-Plexus (Plexus submucosus) vollzogen (Abb. 1.2).

Die neurale Versorgung unterscheidet sich im oberen und unteren Ösophagus: Die quergestreifte Muskulatur im oberen Drittel wird durch die somatischen efferenten Fasern des Vagusnervs innerviert, welcher aus dem Nucleus ambiguus stammt und direkt mit cholinergen Rezeptoren an der motorischen Endplatte mündet (Abb. 1.3) (Ates und Vaezi 2015; Park und Vaezi 2005).

Hingegen wird die glatte Muskulatur des unteren Ösophagusdrittels durch präganglionäre Vagusfasern innerviert, deren Zellkörper im dorsalen Vaguskern lokalisiert sind (Collman et al. 1993). Die Achalasie betrifft ausschließlich die glatte Muskulatur der Speiseröhre, also überwiegend ihr distales Drittel. Präganglionäre

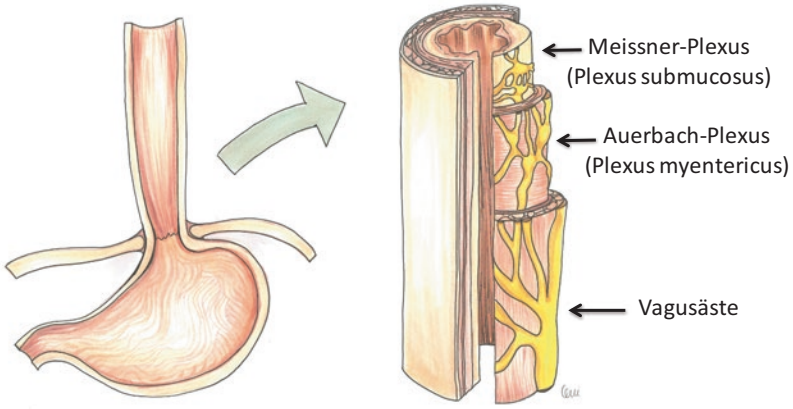

Abb. 1.2 Motorische Innervation des Ösophagus. (Zeichnung: J. Quinke)

Fasern innervieren hier zuerst den Plexus myentericus mittels cholinerger Verzweigungen (Goyal und Rattan 1975). Die Ösophaguswand und der UÖS werden sukzessive durch postganglionäre Neurone versorgt, die wiederum aus exzitatorischen und inhibitorischen Neuronen bestehen (Abb. 1.3).

Bei exzitatorischer Aktivität der Neurone wird die glatte Muskelzelle zur Kontraktion angeregt (entsprechend einem Verschluss des

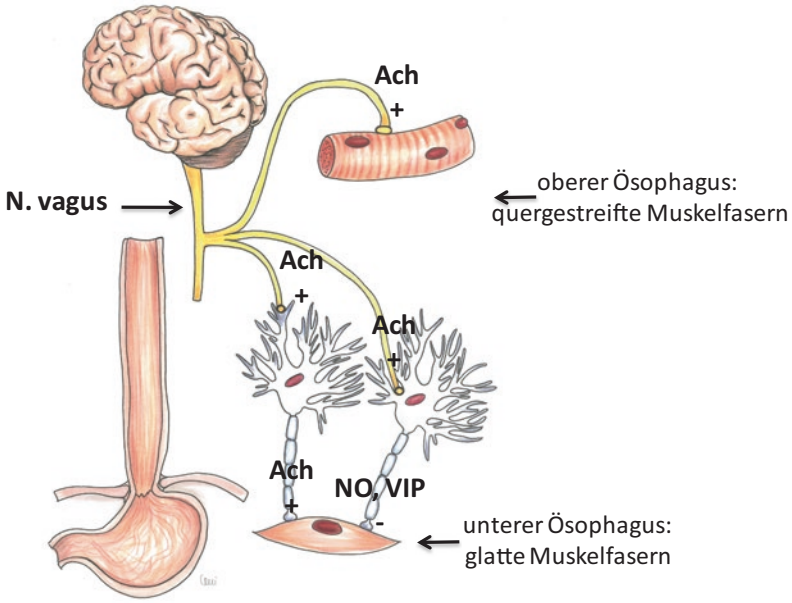

Abb. 1.3 Neurale Versorgung des oberen und unteren Ösophagus. *Ach* Acetylcholin, *NO* Stickstoffmonoxid, *VIP* vasoaktives intestinales Polypeptid. (Zeichnung: J. Quinke)

UÖS), was wiederum cholinerg, also Acetylcholin (Ach)-vermittelt ist. Bei inhibitorischer Aktivität, welche durch die Botenstoffe Stickstoffmonooxid (=NO) und das vasoaktive intestinale Polypeptid (=VIP) gesteuert wird, relaxiert der UÖS und öffnet sich (Ates und Vaezi 2015; Goyal et al. 1980; Park und Vaezi 2005; Yamato et al. 1992) (Abb. 1.3).

1.3 Ätiopathogenese

Die Achalasie gehört zu denjenigen Erkrankungen, deren Ätiopathogenese auch bis zum heutigen Zeitpunkt noch nicht hinreichend geklärt ist. Aufgrund der Seltenheit der Erkrankung ist es heutzutage nur mit Hilfe von internationalen Konsortien und Forschungsnetzwerken möglich, größere Achalasiekohorten zu etablieren und diese anhand von Bioproben (sowohl „liquid biopsies“ als auch Gewebeproben aus dem Ösophagus), epidemiologischen, phänotypischen, biometrischen sowie klinischen Daten differenziert zu analysieren.

Die Achalasie betrifft die glatte Muskulatur der Speiseröhre, also überwiegend ihr distales Drittel (Abb. 1.2). Es wird eine Funktionsstörung bzw. Zerstörung mit konsekutiver Reduktion bis zum kompletten Verlust einzig der inhibitorischen Nervenzellen vermutet, mit einem Überwiegen der exzitatorischen Prozesse, welche schließlich eine Dauerkontraktion des UÖS verursachen (Ates und Vaezi 2015; Park und Vaezi 2005). Zusätzlich zur tonischen Kontraktion und Relaxation des UÖS sind die inhibitorischen Neurone essenziell für die normale Peristaltik der tubulären Speiseröhre. Der Ösophagus ist auch im Ruhezustand immer in einer kontraktilen Aktivität. Mit dem Schluckakt werden die inhibitorischen Neurone angeregt, um den Effekt der exzitatorischen Neurone zu überwiegen. Die Peristaltik ist das Netto-Resultat einer koordinierten Kontraktion und Relaxation, welche durch die oben genannten inhibitorischen und exzitatorischen Nervenzellen des Plexus myentericus (=Auerbach-Plexus) entlang der Längsachse des Ösophagus vermittelt wird (Crist et al. 1984). Die vermuteten Ursachen der bei der Achalasie fehlenden Neurotransmission von NO und VIP durch die inhibitorischen Neurone (Aggestrup et al. 1985; Mearin et al. 1993) sind vielschichtig (s. unten). Manometrisch spiegelt sich dieser Verlust der inhibitorischen Innervation als Hypertension des UÖS mit fehlender Relaxation und Verlust der propulsiven Peristaltik der tubulären Speiseröhre wider.

1.4 Pathogenese

Der Verlust der inhibitorischen Innervation kann extrinsische und intrinsische Ursachen haben. Extrinsische Ursachen können Erkrankungen des zentralen Nervensystems (ZNS) beinhalten, die den dorsalen motorischen Kern des N. vagus oder die Vagusfasern einbeziehen. Der intrinsische Verlust hingegen kann durch eine Alteration der inhibitorischen Ganglienzellen des Plexus myentericus verursacht werden.

1.4.1 Extrinsischer Verlust der Ganglienzellen

Extrinsische Ursachen einer gestörten Innervation des Ösophagus finden sich sehr selten bei Patienten mit Achalasie und entsprechen überwiegend nicht den primären Mechanismen der Erkrankung. Aus diesem Grunde soll an dieser Stelle auch nicht näher auf die Details der zugrunde liegenden neurologischen Störungen eingegangen werden. Vielmehr ist es möglich, dass die Pathologien des hinteren Vaguskerns ein sekundäres Phänomen sind, verursacht durch den Verlust des Kontakts zur Endstruktur, dem Plexus myentericus.

Pathologische Veränderungen der Fasern des N. vagus außerhalb des ZNS bei der Achalasie wurden elektronenmikroskopisch bereits von Cassella et al. in den 1960er Jahren erstbeschrieben (Cassella et al. 1964, 1965). Die hier dargestellten Alterationen des N. vagus bei Achalasiepatienten waren ähnlich derer einer Wallerschen-Degeneration, welche eine Auflösung der **Myelinscheide** und des **Axons** sowie eine **Phagozytose** mit sich bringt. Im **proximal** vom

Ort der Schädigung liegenden und **somanahen** Anteil der Nervenzelle kommt es hierbei zur **Chromatolyse.**

1.4.2 Intrinsischer Verlust der Ganglienzellen

Viele physiologische Studien haben entweder eine fehlende oder gestörte inhibitorische Innervation bei der Achalasie gezeigt.

Eine der ersten Arbeiten hierzu geht auf die Arbeitsgruppe von Dodds et al. zurück, die eine Fall-Kontroll-Studie durchführten, welcher die Tatsache zugrunde liegt, dass sowohl die glatten Muskelzellen des UÖS als auch die inhibitorischen Neurone des Plexus myentericus über Cholezystokinin-Oktapeptid (CCK-OP)-Rezeptoren verfügen (Abb. 1.4) (Dodds et al. 1981). In einer normalen Speiseröhre bewirkt die i.v.-Bolusgabe von CCK-OP eine Relaxation des UÖS, da die inhibitorischen Neurone mit direkter Aktivierung der glatten Muskulatur des UÖS überwiegen (Abb. 1.4a). Bei der Achalasie hingegen hat die glatte Muskelaktivität des UÖS keine Gegenspieler aufgrund des Verlusts der inhibitorischen Neurone des Plexus myentericus. Dies hat zur Folge, dass CCK-OP eine Kontraktion des UÖS verursacht (Abb. 1.4b).

Diese Hypothese des Verlusts der inhibitorischen Neurone als primäre Pathologie der idiopathischen Achalasie wurde weiter unterlegt durch Studien zu den inhibitorischen Neurotransmittern. Wie bereits im Unterkapitel zur „Innervation des Ösophagus“ dargelegt (Abschn. 1.2), stehen hier die Botenstoffe NO und VIP im Vordergrund, mittels derer die glatte Muskelzelle des UÖS relaxiert und der Sphinkter sich öffnet. Fundierte Analysen konnten *in vitro* und *in vivo* überzeugen.

Nitrinerge sowie VIP-Neurone existieren normalerweise im Plexus myentericus des Ösophagus nebeneinander und deren gleichzeitiger Verlust resultiert möglicherweise in den klinischen Konsequenzen der Achalasie.

Es konnte gezeigt werden, dass VIP-enthaltene Nervenfasern bei der Achalasie reduziert sind (Aggestrup et al. 1983; Sigala et al. 1995). Während jedoch die Relevanz des VIP als inhibitorischer Neurotransmitter mit Steuerung der Relaxation der glatten Muskelzellen weiter kontrovers diskutiert wird (Ates und Vaezi 2015; Müller et al. 2014; Paladini et al. 2009; Park und Vaezi 2005; Pozo und Delgado 2004; Voice et al. 2002), ist NO der wichtigste inhibitorische Mediator für die UÖS-Relaxation und sein Verlust erklärt dessen Hypertension mit der Unfähigkeit, adäquat zu relaxieren.

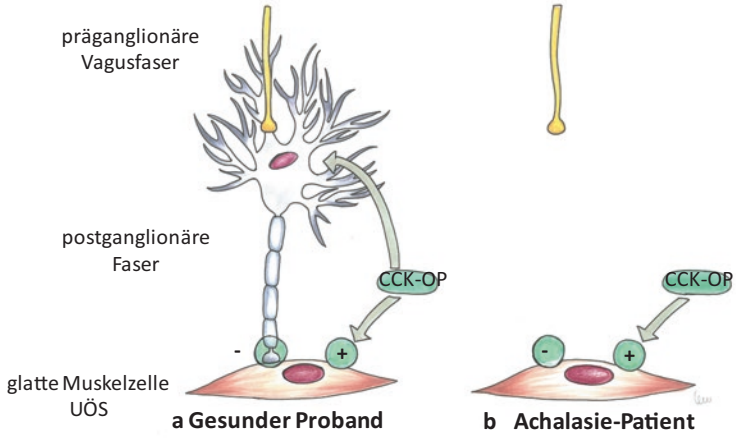

Abb. 1.4 **a**,**b** Intrinsischer Verlust der Ganglienzellen. *CCK-OP* Cholezystokinin-Oktapeptid. (Zeichnung: J. Quinke)